

## RE-EPITELISASI LUKA SOKET PASCA PENCABUTAN GIGI SETELAH PEMBERIAN GEL GETAH PISANG RAJA (*Musa sapientum L*) Kajian histologis pada marmut (*Cavia cobaya*)

Juwita Raditya Ningsih<sup>1\*</sup>, Tetiana Haniastuti<sup>2</sup>, Juni Handajani<sup>3</sup>

<sup>1</sup>Program Studi Kedokteran Gigi, Fakultas Kedokteran Gigi, Universitas Muhammadiyah Surakarta

<sup>2</sup>Program Studi Kedokteran Gigi, Fakultas Kedokteran Gigi, Universitas Gadjah Mada Yogyakarta

<sup>3</sup>Program Studi Kedokteran Gigi, Fakultas Kedokteran Gigi, Universitas Gadjah Mada Yogyakarta

### ABSTRAK

Epitelium gingiva berperan melindungi jaringan gingiva dari trauma mekanis, kimiawi dan termal serta invasi mikroba. Re-epitelisasi merupakan fase penting dalam penyembuhan luka soket pasca pencabutan gigi. Penelitian sebelumnya menunjukkan bahwa kandungan tanin, saponin, flavanoid, vitamin C, dan mineral (kalium, magnesium, kalsium) dalam getah pisang raja (*Musa sapientum L*) berperan dalam proses re-epitelisasi luka kulit. Tujuan penelitian ini adalah untuk mengetahui efektivitas gel getah pisang raja terhadap re-epitelisasi luka soket pasca pencabutan gigi marmut (*Cavia cobaya*).

Subyek penelitian berupa 54 ekor marmut dibagi menjadi 3 kelompok, yaitu kelompok kontrol negatif, kontrol positif dan perlakuan gel getah pisang. Masing-masing kelompok terdiri atas 18 ekor marmut. Gigi incisivus sentral kiri rahang bawah semua subyek dicabut kemudian iod gliserin (kelompok kontrol positif), CMC-Na 1% (kelompok kontrol negatif) dan gel getah pisang raja (kelompok perlakuan) diaplikasikan pada soket gigi selama 10 menit. Marmut dikorbankan pada 1,3,5,7,14,24 hari pasca pencabutan kemudian diambil rahang bawahnya untuk diproses menjadi preparat histologis. Pengecatan dilakukan dengan hematoksin eosin. Ketebalan epitel diukur dengan optilab ( $\mu\text{m}$ ).

Hasil Anava menunjukkan adanya perbedaan ketebalan epitel yang bermakna antar kelompok ( $p < 0,05$ ). Uji *Least Significant of Difference* menunjukkan perbedaan yang bermakna ( $p < 0,05$ ) pada 3,5,7,14,24 hari pasca pencabutan antara kelompok gel getah pisang raja dibandingkan kontrol negatif dan pada 7 dan 24 hari pasca pencabutan antara kelompok gel getah pisang raja dibandingkan kontrol positif. Kesimpulan dari penelitian ini adalah bahwa gel getah pisang raja mampu menginduksi re-epitelisasi luka soket pasca pencabutan gigi. Pengaruh pemberian gel getah pisang raja setara dengan iod gliserin.

**Kata Kunci:** Re-Epitelisasi, Gel Getah Pisang Raja, Soket Gigi

### ABSTRACT

Gingival epithelium has an important role in the protection of the gingival tissue from mechanical, physical, and chemical trauma also microbial invasion. Re-epithelialization is an important phase of post extraction socket healing. Previous study showed that banana (*Musa sapientum L*) latex containing tanin, saponin, flavanoid, vitamin C, and minerals i.e: kalium, magnesium, calcium induced re-epithelialization in skin wounds. The objective of the present research was to study the effectivity of banana latex gel in the re-epithelialization of post extraction socket in guinea pigs (*Cavia cobaya*).

Fifty four guinea pigs were divided into 3 groups, there were negative control group, positive control group and banana latex gel group. Each group consisted of 18 guinea pigs. Mandibular left central incisive were extracted and CMC-Na 1% (negative control), iod-glycerin (positive control) and banana latex gel were applied into the wound socket. Guinea pigs were then sacrificed at 1,3,5,7,14,24 day post extraction and processed for histological examination. The specimens were stained with hematoxylin eosin. Epithelial thickness was measured with optilab ( $\mu\text{m}$ ).

The result of Anova showed significant differences in epithelial thickness among groups ( $p < 0,05$ ). Least Significant of Difference test showed significant differences ( $p < 0,05$ ) at 3,5,7,14,24 day post extraction between banana latex gel group compared to negative control group and also at 7 and 24 day post extraction between banana latex gel group compared to positive control group. In conclusion, banana latex gel may induce re-epithelialization of post extraction socket. The effect of banana latex gel is similar to iod-glycerin.

**Keywords:** Re-Epithelialization, Banana Latex Gel, Tooth Socket

## PENDAHULUAN

Luka soket gigi secara fisiologis mengalami proses penyembuhan yang terdiri atas penyembuhan jaringan lunak dan penyembuhan jaringan keras. Jaringan lunak yang mengalami penyembuhan adalah jaringan ikat gingiva dan epitel gingiva, sedangkan jaringan keras yang mengalami penyembuhan adalah jaringan tulang alveolar. Proses penyembuhan luka baik pada jaringan lunak maupun jaringan keras diawali dengan pembentukan jendalan darah pada soket gigi. Jendalan darah akan berkembang menjadi jaringan granulasi yang mengandung pembuluh darah, fibroblas dan sel-sel inflamasi. Epitelium akan menutup permukaan jaringan granulasi, debris dan serpihan tulang. Jaringan granulasi akan berkembang menjadi jaringan ikat yang menutup permukaan tulang sehingga tulang pada dinding soket gigi mampu melakukan regenerasi.<sup>1</sup>

Dampak adanya kerusakan jaringan akan mengaktifkan sitokin-sitokin seperti interleukin-6 (IL-6), IL-1, *epidermal growth factor* (EGF), *transforming growth factor* (TGF), dan *tumor necrosis factor- $\alpha$*  (TNF- $\alpha$ ) untuk merekrut sel fagosit untuk membersihkan jaringan yang rusak di area luka dan meregulasi perbaikan jaringan melalui aktivitas sel epitel dan fibroblas.<sup>2</sup> Luka dinyatakan sembuh apabila permukaannya bersatu kembali dan didapatkan kekuatan jaringan seperti pada kondisi normal.<sup>3</sup>

Epitelium merupakan lapisan terluar dari gingiva yang berperan dalam melindungi jaringan di bawahnya dari trauma mekanis, kimiawi dan termal. Re-epitelisasi merupakan tahap yang penting dalam penyembuhan luka soket gigi. Re-epitelisasi berperan dalam mengembalikan integritas jaringan ketika terjadi luka pasca pencabutan gigi.<sup>4</sup>

Luka soket gigi yang terpapar secara langsung terhadap lingkungan rongga mulut

memungkinkan masuknya mikroorganisme patogen yang dapat menyebabkan alveolar osteitis, fistula oroantral dan bakteremia. Selain itu, luka soket pasca pencabutan gigi menimbulkan rasa tidak nyaman pada rongga mulut penderita. Luka akibat pencabutan gigi sering menimbulkan rasa nyeri<sup>5</sup> dan mengganggu aktivitas makan. Hal-hal tersebut mendorong berbagai penelitian dalam bidang Kedokteran Gigi untuk mencari bahan yang dapat mempercepat penutupan luka soket pasca pencabutan gigi.<sup>1</sup>

Obat tradisional merupakan salah satu alternatif pengobatan yang dipilih masyarakat untuk mengobati luka. Penggunaan obat-obat herbal saat ini cenderung disukai oleh masyarakat luas dan dianggap lebih aman bagi tubuh karena berasal dari alam. Salah satu bahan alam yang sering dipakai untuk penyembuhan luka adalah getah pisang.<sup>6</sup> Jenis pisang yang sering diambil getahnya untuk mengobati luka adalah pisang raja (*Musa sapientum L.*). Penelitian yang pernah dilakukan oleh Priosoeryanto<sup>7</sup> dan Argawal *et al*<sup>8</sup> menyebutkan bahwa getah batang pisang raja efektif dalam mempercepat penyembuhan luka pada kulit.

Getah pisang raja diketahui mengandung komponen organik berupa: tanin, saponin, flavanoid dan asam askorbat yang berguna dalam merangsang pertumbuhan sel-sel baru pada luka<sup>7,9</sup>. Kandungan tanin yang terdapat pada getah pelepah pisang berperan sebagai astringen. Flavanoid diketahui berperan penting dalam kontraksi luka dan meningkatkan kecepatan re-epitelisasi.<sup>10</sup> Getah pisang raja juga mengandung komponen anorganik yang penting untuk penyembuhan luka diantaranya: magnesium, kalium dan kalsium.<sup>11</sup> Penelitian ini diharapkan mampu meningkatkan potensi tanaman herbal pisang raja sebagai bahan obat alternatif yang murah dan mudah didapat untuk mempercepat proses penyembuhan luka pasca pencabutan gigi.

\*) Penulis Korespondensi.

E-mail: [juwityaradityaningsih@gmail.com](mailto:juwityaradityaningsih@gmail.com)

Jl. Kebangkitan Nasional No. 101 Penumping,  
Surakarta, Jawa Tengah, Indonesia

Submisi : Januari 2019; Revisi : Februari 2019;

Penerimaan: Maret 2019

**METODE PENELITIAN**

Bahan penelitian yang digunakan adalah ekstrak getah pisang raja (*Musa sapientum L*) yang dilarutkan dalam 1% CMC-Na sebagai kelompok perlakuan, iod gliserin sebagai kontrol positif dan larutan 1% CMC-Na sebagai kontrol negatif.

Subyek penelitian berupa 54 ekor marmut (*Cavia cobaya*) jantan berumur 3-4 bulan dan berat badan antara 300- 500 gram tanpa kelainan anatomis. Semua marmut yang akan dipakai sebagai hewan coba diadaptasikan selama 3 hari di dalam kandang sebelum dilakukan penelitian. Marmut dibagi menjadi 3 kelompok (masing-masing 18 ekor) yaitu kelompok perlakuan, kontrol positif, dan kontrol negatif. Sebelum dilakukan perlakuan, semua marmut diinjeksi ketamin 10 mg/kg BB secara intramuskular pada paha bagian atas untuk memberikan efek sedasi dan anestesi.

Gigi incisivus rahang bawah kiri diluksasi dengan ekskavator kemudian dilakukan ekstraksi dengan hemostat. Soket pada kelompok perlakuan diaplikasikan gel getah batang pisang konsentrasi 80% dengan *ball applicator* sebanyak 28 mg selama 10 menit kemudian diirigasi, kelompok kontrol positif diaplikasikan iod gliserin dengan spuit injeksi sebanyak 200 µl selama 10 menit kemudian diirigasi dan kelompok kontrol negatif diaplikasikan CMC-Na 1% dengan spuit injeksi sebanyak 200 µl selama 10 menit kemudian diirigasi.

Sediaan histopatologis dibuat dari jaringan gingiva marmut yang dikorbankan pada hari 1, 3, 5, 7, 14, dan 24 pasca pencabutan. Pengecatan yang digunakan adalah Hematoksin-Eosin.

Ketebalan epitel diukur secara tegak lurus terhadap sel basal dengan menggunakan mikrometer pada citra di layar komputer. Mikrometer pada optilab sebelumnya dikalibrasi dengan mikrometer objektif untuk mendapatkan hasil pengukuran yang akurat. Setiap preparat diukur oleh 1 orang pengamat pada 3 titik pengukuran pada area luka soket gigi. Titik yang pertama dan kedua diambil pada lapisan epitel di permukaan soket pada epitel baru pada tepi mesial dan distal soket sedangkan titik yang ketiga diambil pada lapisan epitel di pertengahan permukaan soket. Hasil pengukuran diperoleh dengan mengambil rata-rata dari 3 titik pengukuran.

Data hasil penelitian diuji dengan Analisis Variansi satu jalur untuk mengetahui adanya perbedaan re-epitelisasi antar kelompok.

Besarnya perbedaan antar masing-masing kelompok dapat diketahui dengan *Least Significant Different Test* atau uji LSD pada analisa *Post Hoc*.

**HASIL PENELITIAN**

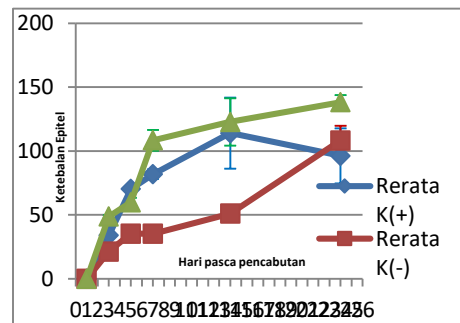
Rerata dan simpangan baku hasil pengukuran ketebalan epitel dalam proses re-epitelisasi luka soket pasca pencabutan gigi pada ketiga kelompok disajikan pada Tabel 1. Perbandingan rerata ketebalan epitel diperjelas pada Gambar 3.

Hari pengamatan	Rerata ± SB (µm)		
	Kontrol positif	Kontrol negatif	Perlakuan gel getah pisang raja
1	0 ± 0	0 ± 0	0 ± 0
3	34,08 ± 8,6	21,4 ± 3,07	48,78 ± 1,07
5	70,33 ± 1	35,41 ± 6,05	60,00 ± 3,51
7	81,89 ± 3,81	35,22 ± 0,39	108,44 ± 8,14
14	114,02 ± 27,83	51,11 ± 3,05	122,78 ± 15,89
24	96,28 ± 21,59	108,27 ± 11,41	138,34 ± 5,69

**Tabel 1.** Rerata dan simpangan baku ketebalan epitel dalam proses re-epitelisasi luka soket pasca pencabutan gigi

Dari tabel di atas diketahui bahwa epitel belum terbentuk pada 1 hari pasca pencabutan baik pada kelompok kontrol negatif, positif maupun kelompok perlakuan. Rerata ketebalan epitel pada ketiga kelompok menunjukkan adanya peningkatan mulai 3 hari sampai 24 hari pasca pencabutan.

Peningkatan ketebalan epitel 3, 7, 14 dan 24 hari pasca pencabutan pada kelompok perlakuan dengan gel getah pisang lebih besar dibandingkan pada kelompok kontrol positif dan kontrol negatif (Gambar 1).



**Gambar 1.** Grafik rerata dan simpangan baku ketebalan epitel dalam proses re-epitelisasi luka soket pasca pencabutan gigi.

Uji normalitas dengan uji Kolmogorov-Smirnov pada masing-masing kelompok perlakuan menunjukkan nilai  $p > 0,05$  yang berarti bahwa data terdistribusi normal. Uji homogenitas menunjukkan nilai  $p > 0,05$  yang berarti bahwa data homogen karena variansi antar kelompok sama.

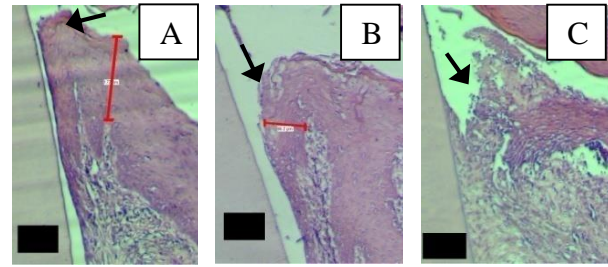
Hasil Anava menunjukkan nilai  $p = 0,000$ , berarti terdapat perbedaan bermakna ketebalan epitel antar kelompok. Hasil ini mengindikasikan bahwa gel getah pisang berpengaruh terhadap peningkatan ketebalan epitel luka soket pasca pencabutan gigi.

Hasil uji *Least Significant of Difference* (Tabel 2) antara kelompok perlakuan gel getah pisang dengan kontrol negatif menunjukkan adanya perbedaan yang bermakna ( $p < 0,05$ ) pada 3,5,7,14,24 hari pasca pencabutan. Hasil ini mengindikasikan bahwa perlakuan dengan getah pisang efektif dalam mempercepat proses re-epitelisasi luka soket pasca pencabutan gigi dibandingkan dengan kontrol negatif. Hasil uji LSD (Tabel 3) antara kelompok perlakuan gel getah pisang dengan kontrol positif menunjukkan adanya perbedaan yang bermakna hanya pada 7 dan 24 hari pasca pencabutan. Hasil ini mengindikasikan bahwa perlakuan dengan getah pisang memiliki pengaruh yang setara dengan kontrol positif dalam mempercepat proses re-epitelisasi luka soket pasca pencabutan gigi.

**Tabel 2.** Ringkasan analisis LSD re-epitelisasi antar kelompok perlakuan dalam berbagai hari pengamatan

Hari pengamatan	Sig	
	Perlakuan-Kontrol Negatif	Perlakuan-Kontrol Positif
1	1,000	1,000
3	0,003*	0,094
5	0,007*	0,235
7	0,000*	0,004*
14	0,000*	0,313
24	0,001*	0,000*

Keterangan: \* ( $p < 0,05$ ) = terdapat perbedaan yang bermakna



**Gambar 2.** Re-epitelisasi soket 14 hari pasca pencabutan gigi. Kelompok perlakuan gel getah pisang (A) menunjukkan epitel sudah menutup dengan ketebalan epitel yang lebih tebal dari kontrol positif (B). Epitel pada kontrol negatif (C) belum menutup. Keterangan: ■ = gigi di mesial soket, = epitel pada area *dentogingival junction*.

### PEMBAHASAN

Hasil penelitian menunjukkan gel getah pisang raja efektif dalam mempercepat proses re-epitelisasi luka soket pasca pencabutan gigi. Hasil penelitian ini mendukung penelitian sebelumnya mengenai getah pisang yang bermanfaat dalam mempercepat proses re-epitelisasi pada luka kulit.<sup>7</sup>

Satu hari pasca pencabutan belum terlihat epitel baru yang terbentuk ketiga kelompok. Keratinosit secara normal baru mulai bergerak ke area yang luka kira-kira 24-48 jam pasca terjadinya luka yaitu setelah terjadi degradasi hemidesmosom dan membrana basalis pada tepi luka.<sup>10</sup> Epitel baru sudah terbentuk pada 3 hari pasca pencabutan baik pada kelompok perlakuan dengan gel getah pisang, kontrol positif maupun negatif. Proses yang terjadi pada tahap ini adalah migrasi dan proliferasi sel epitel. Sel epitel di sekeliling area luka berubah fenotipnya dari bersifat stasioner menjadi migratori karena terpapar *provisional extracellular matrix*.<sup>10</sup> Faktor penting yang berperan dalam tahap ini adalah keberadaan fibrin, kolagen dan fibronektin yang merupakan sinyal bagi sel epitel untuk melakukan pembelahan dan migrasi. Produksi kolagen dan fibronektin oleh fibroblas akan terhambat apabila fase inflamasi berlangsung terlalu lama.<sup>12</sup>

Tahapan yang terjadi pada 5 hari pasca pencabutan adalah migrasi, proliferasi dan diferensiasi sel epitel.<sup>10</sup> Migrasi sel epitel akan berhenti jika sel epitel tersebut sudah berkontak dengan sel epitel lainnya dalam segala arah (*contact inhibition*). Sel epitel tersebut akan segera berproliferasi dan berdiferensiasi membentuk jaringan epitel berlapis.<sup>3</sup> Re-epitelisasi luka soket pada 7 hari pasca

pencabutan mencapai kurang lebih setengah dari permukaan luka. Proses yang terjadi pada tahap ini adalah migrasi, proliferasi dan diferensiasi sel epitel.<sup>10</sup>

Empat belas hari pasca pencabutan tampak epitel pada semua sampel kelompok perlakuan getah pisang sudah menutupi seluruh permukaan luka, sedangkan 1 sampel pada kelompok kontrol positif dan semua sampel pada kontrol negatif tampak epitel belum menutup seluruh permukaan soket. Re-epitelisasi pada tahap ini difasilitasi oleh kontraksi luka akibat aktivitas myofibroblas.<sup>3</sup>

Pada 24 hari pasca pencabutan tampak epitel sudah menutupi seluruh permukaan soket. Keratinisasi dan retepek dapat diamati pada epitel. Pada tahap ini terjadi maturasi sel epitel serta terjadi deposisi membrana basalis. Membrana basalis tampak pada area pertemuan antara lapisan basal epitel gingiva dan retepek<sup>13</sup>. Deposisi membrana basalis meliputi lokalisasi komponen membran sel seperti kolagen tipe IV dan VII, laminin-1 dan heparan sulfat proteoglikan.<sup>14</sup>

Getah pisang raja memiliki berbagai kandungan yang diduga mampu mempercepat proses re-epitelisasi. Kandungan flavanoid, saponin dan tanin dalam gel getah pisang bersifat antimikrobal sehingga kemungkinan berperan dalam proses penyembuhan luka dengan mengurangi lamanya fase inflamasi. Flavanoid dan tanin juga memiliki sifat astringen yang menyebabkan terjadinya pengkerutan luka, akibatnya luas permukaan yang harus tertutupi epitel lebih sempit. Saponin memiliki efek dalam menstimulasi TGF- $\beta$  yang penting dalam proses migrasi dan proliferasi sel epitel serta produksi fibronektin dan integrin.<sup>12,15,16</sup>

Getah pisang raja juga mengandung vitamin C yang berperan dalam meningkatkan proliferasi sel epitel. Vitamin C, biasa disebut asam askorbat, merupakan kofaktor yang sangat dibutuhkan dalam sintesis kolagen dan proteoglikan. Interaksi integrin dengan kolagen memberikan sinyal perlekatan sel, mempengaruhi pergerakan, proliferasi dan diferensiasi sel epitel.<sup>17</sup> Vitamin C juga memiliki peran dalam remodeling serabut kolagen.<sup>18</sup> Vitamin C berperan sebagai antioksidan dengan cara menurunkan kelebihan oksigen reaktif pada jaringan yang mengalami jejas. Oksigen reaktif bersifat sitotoksik sehingga keberadaannya pada area luka akan menghambat proses penyembuhan.<sup>17, 18</sup>

Kandungan mineral dalam gel getah pisang seperti kalium, magnesium dan kalsium bermanfaat dalam mengatur metabolisme mineral dan mengatur keseimbangan tekanan osmotik jaringan.<sup>19</sup>. Keberadaan mineral dalam jumlah cukup pada area luka akan membuat metabolisme sel berjalan dengan baik sehingga penyembuhannya juga akan berlangsung dengan baik pula.<sup>10,20</sup> Secara umum, proses re-epitelisasi akan berlangsung sampai epitel menutup seluruh permukaan luka dan mengalami maturasi kemudian ketebalannya akan mengalami fase konstan karena proses *turn over* sel epitel.<sup>10</sup> Penurunan ketebalan epitel pada kelompok kontrol positif hari 24 pasca pencabutan kemungkinan disebabkan pengaruh kondisi sistemik marmut. Kondisi sistemik berupa kelainan respon imun dapat menghambat proses penyembuhan luka termasuk re-epitelisasi.<sup>3</sup>

Sediaan gel, yang dalam penelitian ini dibuat dengan bahan CMC-Na memiliki sifat *mucoadhesive*, sehingga membuat suatu bahan bertahan lebih lama pada permukaan mukosa.<sup>21</sup> Akibatnya efek berbagai kandungan getah pisang raja terhadap re-epitelisasi luka soket pasca pencabutan gigi juga semakin baik.<sup>19</sup>

Peningkatan ketebalan epitel juga terjadi pada kelompok kontrol positif yaitu kelompok yang diberi perlakuan dengan iod gliserin. Iod merupakan senyawa halogen yang mampu berperan sebagai antiseptik. Penggunaan iod gliserin pasca pencabutan gigi bermanfaat dalam mencegah terjadinya infeksi pada luka yang dapat menyebabkan komplikasi serius.<sup>22</sup> Gliserin berperan dalam memperpanjang kontak zat pada area luka sehingga iod dapat berpenetrasi dengan baik ke dalam jaringan yang mengalami luka. Berkurangnya koloni mikroba pada soket pasca pencabutan dapat mengurangi inflamasi sehingga proses penyembuhan luka dapat berjalan dengan baik.<sup>23</sup>

## KESIMPULAN

Aplikasi gel getah pisang raja efektif mempercepat re-epitelisasi luka soket pasca pencabutan gigi marmut yang ditandai dengan tertutupnya seluruh permukaan soket oleh epitelium berlapis pipih yang sudah membentuk lapisan keratin dan retepek pada 24 hari pasca pencabutan. Gel getah pisang raja memiliki pengaruh yang setara dibandingkan dengan iod gliserin dalam mempercepat re-epitelisasi luka soket gigi marmut.

**UCAPAN TERIMA KASIH**

Penulis mengucapkan terimakasih kepada Dr. drg. Juni Handajani, MKes., Ph.D atas bimbingannya dalam proses penelitian ini.

**DAFTAR PUSTAKA**

- Steiner, G.G., Francis, W., Burrell, R., Kallet, M.P., Steiner, D.M., and Macias, R., 2008, *The Healing Socket and Socket Regeneration. Compendium*, 29 (2): 2-11.
- Sukotjo, C., Abanmy, A.A., Ogawa, T., and Nishimura, I., 2002. *Molecular Cloning of Wound Inducible Transcript (wit 3.0) Differentially Expressed in Edentulous Oral Mucosa Undergoing Tooth Extraction Wound-healing*, *J Dent Res*, 81: 229.
- Milloro, M., 2004, *Peterson's Principles of Oral and Maxillofacial Surgery*, 2<sup>nd</sup> ed., Mosby, St.Louis, p. 1-15.
- Garrant, P.R., 2003, *Oral Cells and Tissues*, Quintessence Pub., London, p.81-8, 125-32.
- Soelistiono, H., 2008, *Analgesics in Dental Pain (Clinical Review)*, *Indonesia Association of Oralmaxillofacial Surgeon*, <http://www.pabmi.com>, 22/09/2010.
- Rosita, S.M.D., Rostiana, Oti, Pribadi, E.R., dan Hernani, 2007, Penggalian IPTEK Etnomedisin di Gunung Gede Pangrango, Balai Penelitian Tanaman Obat dan Aromatik, *Bul Littro*. 18(1): 13-28.
- Priosoeryanto, B.P., Huminto, H., Wientarsih, I., dan Estuningsih, S., 2006, *Aktivitas Getah Batang Pohon Pisang dalam Proses Persembuhan Luka dan Efek Kosmetikanya pada Hewan (Abstr.)*, Lembaga Penelitian dan Pemberdayaan Masyarakat. Institut Pertanian Bogor, <http://iirc.ipb.ac.id/jspui/handle/123456789/6081?mode=full>, 10/8/2010.
- Argawal, P.K., Singh, A., Gaurav, K., Goel, S., Khanna, H.D., and Goel, R.K., 2008, *Evaluation of Healing Activity of Extracts Plantain Banana (Musa sapientum var paradisiaca) in Rats*, *Indian J Exp Biol*, 47: 32-40.
- Aryenti, 2008, *Pengaruh Pemberian Getah Pisang Ambon (Musa paradisiaca var sapientum Lamb) terhadap Penyembuhan Luka Bakar Tikus Putih (Rattus novergicus)*, *Tesis*, Pasca Sarjana Fakultas Kedokteran UGM, Yogyakarta.
- Tsuchiya, H., Sato, M., Miyazaki T., Fujiwara, S., Tanigaki, S., Ohyama, M., Tanaka, T., and Linurna, S., 1996, *Comparative Study on the Antibacterial Activity of Photochemical Flavanones Against Methicilin Resistant Staphylococcus aureus*, *J Ethnopharmacol*, 50:27-30.
- Hakkinen, L., Uitto, V., and Larjava, H., 2000, *Cell Biology of Gingival Wound Healing*, *Periodontol 2000*, 24(1): 127-152.
- Getie, M., Gebre, M.T., Reitz, R., Neubert, R.H., 2002, *Evaluation of The Realse Profiles of Flavanoids from Topical Formulation of Crude Extract of Leaves of Dodonea viscosa (Sapindaceae)*, *Pharmazie*, 57: 320-2.
- Bartold, P.M., Walsh, L.J., and Narayanan, A.S., 2000, *Molecular and Cell Biology of The Gingiva*, *Periodontol 2000*, 24: 28-55.
- Amler, M.H., 1999, *Disturbed Healing of Extraction Wound*, *J Oral Implantol*, 25 (3): 179-84.
- Nayak, B.S., Sandiford, S., Maxwell, A., 2009, *Evaluation of The Wound Healing Activity of Ethanolic Extract of Morinda citrifolia L. leaf*, *Evid-based Compl Alt*, 6 (3): 351-6.
- Alzwar. 2009. *Berkenalan dengan Aloe Vera*, [http://www.azwar.web.ugm.ac.id/index.php?option=com\\_content&task=view&id=7&Itemid=2](http://www.azwar.web.ugm.ac.id/index.php?option=com_content&task=view&id=7&Itemid=2), 1/6/2009.
- Kumar, V., Cotran, R.S., Robbins, S.L., 2004, *Buku Ajar Patologi (terj.)*, edisi 7, EGC, Jakarta, h.1-84.
- MacKay, D. and Miller, A.L., 2003. *Nutritional Suppor for Wound Healing*, *Altern Med Rev*, 8(4): 359-77.
- Anonim, 2010, *Diet and Nutrition*, <http://www.fas.org/irp/doddir/milmed/corpsman-pt3.pdf>, 5/12/2010.
- Matekaire, T., Mupangwa, J.F., and Kanyamura, E.F., 2005, *The Efficacy of Banana Plant (Musa paradisiaca) as a Coccidiostat in Rabbits*, *Intern J Appl Res Vet Med*, 3(4): 326-31.
- Fennema, O. R., Karen, M., and Lund, D.B., 1996, *Principle of Food Science*. The AVI Publ., Connecticut, p. 112-26.
- Ramesh, H.A., Azmathulla, M., Baidya, M., and Asad, M., 2010, *Wound Healing Activity of Human Urine in Rats*, *RJPBC*, 1(3):750-8.
- Diehr, S., Hamp, A., Jamieson, B., 2007, *Do Topical Antibiotics Improve Wound Healing?*, *J Fam Practice*, 56(2): 140-4.