

PENGARUH EKSTRAK ETANOL KULIT JERUK NIPIS (*Citrus aurantifolia* (Christm.) Swingle) TERHADAP PENYEMBUHAN ULKUS TRAUMATIK PADA *Rattus norvegicus* STRAIN WISTAR

Resti Puspita Wardani¹, Mahmud Kholifa², Sartari Entin
Yuletnawati²

¹Mahasiswa, Fakultas Kedokteran Gigi, Universitas Muhammadiyah Surakarta

²Staff Pengajar, Fakultas Kedokteran Gigi, Universitas Muhammadiyah Surakarta

ABSTRAK

Ulkus traumatik merupakan inflamasi pada mukosa mulut yang disebabkan oleh perlukaan traumatik seperti perlukaan termal, kimiawi, radiasi, mekanik dan elektrik. Salah satu alternatif pengobatannya adalah dengan ekstrak etanol kulit jeruk nipis. Ekstrak etanol kulit jeruk nipis merupakan hasil maserasi kulit jeruk nipis yang memiliki zat anti-inflamasi dan membantu proses penyembuhan luka. Tujuan penelitian ini adalah untuk mengetahui pengaruh serta konsentrasi efektif ekstrak kulit jeruk nipis terhadap penyembuhan ulkus traumatik pada *Rattus norvegicus* strain Wistar.

Eksperimental laboratorik murni dengan *posttest only control group design* digunakan dalam penelitian ini. Dua puluh empat ekor tikus Wistar diberi 1 tetes perhidrol pada mukosa bibir bawah untuk membentuk lesi ulserasi. Dua tetes ekstrak etanol kulit jeruk nipis konsentrasi 6,25%; 12,5%, 25% dan 50%, akuades sebagai kontrol negatif dan Aloclair sebagai kontrol positif diaplikasikan pada area yang sama sebanyak 2 kali sehari. Diameter akhir ulkus diukur menggunakan jangka sorong pada hari kelima.

Hasil menyatakan ekstrak etanol kulit jeruk nipis telah meningkatkan penyembuhan ulkus traumatik dengan $p = 0.001$. Konsentrasi ekstrak etanol kulit jeruk nipis yang paling efektif ada pada konsentrasi 25-50%. Sehingga disimpulkan ekstrak etanol kulit jeruk nipis (*Citrus aurantifolia* (Christm.) Swingle) berpengaruh terhadap penyembuhan ulkus traumatik pada *Rattus norvegicus* strain Wistar.

Kata Kunci: *Citrus aurantifolia* (Christm.) Swingle, Kulit jeruk nipis, *Rattus norvegicus*, Ulkus Traumatik.

ABSTRACT

Traumatic ulcer is an inflammation on oral mucous caused by traumatic injury such as thermal, chemical, radiation, mechanic and electric injury. One of the alternative therapy was using ethanolic extract of lime carp. Ethanolic extract of lime carp was a product from lime carp maceration which had anti-inflammatory agents and supporting wound healing process. The research aims were to know the effect and the effective concentrations of ethanolic extract of lime carp on traumatic ulcer healing of Rattus norvegicus strain Wistar.

The true experimental laboratory with posttest only control group design was confirmed in this research. Twenty four Wistar rats were exposed to a drop of perhidrol on the lower lip's mucous to induced ulceration. Two drops of 6,25%; 12,5%; 25% and 50% ethanolic extract of lime carp, aquades as negative control and Aloclair as positive control were applied on the same area twice a day for each groups. Final diameters of ulcer were measured using sliding caliper on the fifth day.

The results indicated that ethanolic extract of lime carp had enhancing traumatic ulcer healing with $p = 0.001$. The effective concentrations were on 25-50% concentrations of lime carp ethanol

extract. In conclusion, ethanolic extract of lime carp (Citrus aurantifolia (Christm.) Swingle) had effect on traumatic ulcer healing of Rattus norvegicus strain Wistar.

Key words: *Citrus aurantifolia (Christm.) Swingle, Lime carp, Rattus norvegicus, Traumatic ulcer.*

PENDAHULUAN

Ulkus adalah hilangnya seluruh ketebalan epitel sehingga jaringan ikat dibawahnya terbuka yang disebabkan oleh peradangan yang menembus membran mukosa atau kulit, sedangkan traumatik merupakan suatu kejadian yang berhubungan dengan adanya trauma^{1,2}. Ulkus juga dapat diartikan sebagai kerusakan epitel rongga mulut yang menyebabkan terbukanya ujung saraf bebas pada lamina propia dan menyebabkan rasa sakit pada penderita³.

Etiologi ulkus traumatik sangat bervariasi, diantaranya adalah karena gigi yang tajam atau patah dan melukai mukosa atau luka akibat penggunaan alat-alat kedokteran gigi. Lesi tersebut sering ditemukan pada area tepi lidah, mukosa pipi, mukosa bibir, area yang bersebelahan dengan gigi yang karies atau patah, juga pada tepi plat gigi tiruan atau ortodontik^{4,5}. Kerusakan fisik pada mukosa mulut yang disebabkan oleh permukaan tajam cengkeram atau tepi-tepi protesa, peralatan ortodontik dan kebiasaan menggigit pipi dapat menjadi penyebab ulkus traumatik, sedangkan iritasi kimiawi pada mukosa mulut dapat berasal dari tablet aspirin dan krim sakit gigi yang diletakkan pada gigi-gigi yang sakit atau di bawah protesa yang tidak nyaman juga dapat menjadi penyebab ulkus traumatik. Ulkus pada mulut juga dapat disebabkan oleh faktor iatrogenik, misalnya pada pengaplikasian etsa gigi yang mengenai mukosa atau pada penggunaan hidrogen peroksida dalam prosedur perawatan endodontik dan pemutihan pada gigi vital yang mengenai mukosa^{6,7}.

Ulkus traumatik mempunyai gambaran khas berupa ulkus tunggal yang terasa lunak saat disentuh dan bentuknya tidak teratur. Jenis trauma yang menjadi penyebab ulkus traumatik dapat diketahui saat dilakukan pemeriksaan riwayat penyakit atau pemeriksaan klinis. Lesi biasanya muncul dengan ukuran yang bervariasi, berbentuk bulat hingga sabit dengan dasar lesi berwarna merah atau putih kekuningan dan tepi kemerahan. Ukuran lesi tergantung pada durasi, intensitas dan tipe trauma yang menyebabkan iritasi^{5,6,8}. Rasa sakit yang dirasakan penderita dipengaruhi oleh kedalaman dan lokasi ulkus di rongga mulut, tetapi lesi akan sembuh dengan sendirinya dalam 7-10 hari tanpa meninggalkan jaringan parut setelah faktor penyebabnya dihilangkan^{5,6}.

Salah satu alternatif pengobatan yang mampu mengatasi ulkus traumatik secara aman dan memiliki efek samping minimal adalah dengan penerapan fitoterapi atau terapi yang menggunakan bahan herbal misalnya dengan kulit jeruk nipis. Kulit jeruk nipis mengandung zat aktif hesperidin, naringin, dan polymethoxylated flavones (PMFs). Kulit jeruk nipis, termasuk lapisan albedo, flavedo dan lapisan segmennya, memiliki kandungan flavonoid yang lebih tinggi daripada jus butiran daging buahnya. Flavonoid yang terkandung dalam kulit jeruk nipis antara lain adalah eriocitrin, nairutin, hesperidin, neohesperidin, neoponcirin, poncirin, isorhoifolin, diosmin, neodiosmin, sinensetin, nobiletin, tangeretin, dan heptamethoxyflavone⁹. Selain itu, dalam kulit jeruk nipis juga terdapat kandungan apigenin, rutin, quercetin, dan kaempferol yang melimpah¹⁰. Zat-zat dalam kulit jeruk tersebut mampu bekerja sebagai zat anti inflamasi, anti bakteri, anti mikroba, anti

virus, anti ulserogenik, anti oksidan, anti kanker, menurunkan kadar kolesterol, anti neoplastik, antitumor, anti platelet, anti hepatotoksik, serta anti hipertensi^{9,11}.

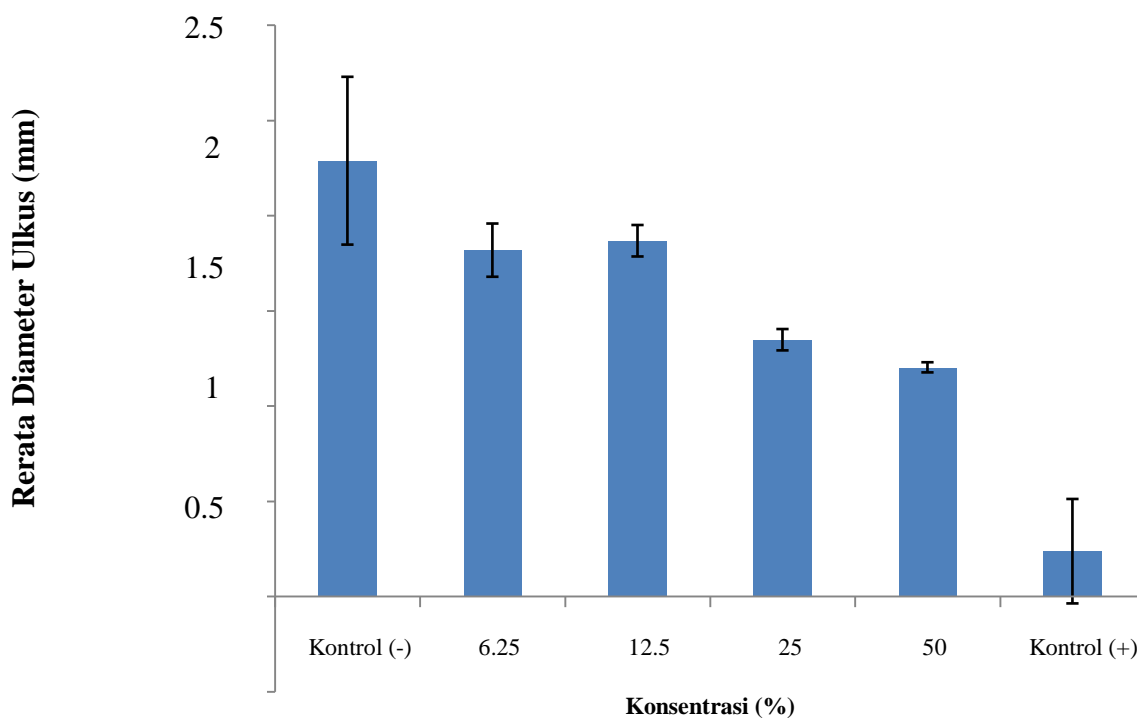
METODE

Bahan yang digunakan dalam penelitian ini adalah 2 kg jeruk nipis. Jeruk nipis terlebih dahulu dilakukan uji determinasi untuk memastikan bahwa bahan yang digunakan adalah jenis jeruk yang sesuai dengan penelitian ini. 2 kg jeruk nipis kemudian diperas dan dicuci bersih. Kulit jeruk nipis selanjutnya dikeringkan dan di ekstrak maserasi menggunakan pelarut etanol 70%. Hasil ekstrak pekat yang didapat diencerkan kedalam beberapa konsentrasi yaitu konsentrasi 6,25%; 12,5%; 25% dan 50% dengan pelarut aquades.

Hewan uji yang digunakan adalah 24 ekor *Rattus norvegicus* strain Wistar jantan dengan berat 150-255 gram yang dibiakkan di Fakultas Kedokteran Universitas Muhammadiyah Surakarta. Hewan uji kemudian dibagi secara acak kedalam enam kelompok penelitian yaitu kelompok kontrol negatif menggunakan aquades, kontrol positif Aloclair gel, ekstrak *Citrus aurantifolia* (Christm.) Swingle konsentrasi 6,25%; 12,5%; 25% dan 50%. Hewan uji selanjutnya diberi perlakuan menggunakan perhidrol untuk membentuk ulkus di mukosa bibir bawahnya. Penelitian dilakukan selama 5 hari dengan meneteskan ekstrak kulit jeruk nipis (*Citrus aurantifolia* (Christm.) Swingle) dan kontrol pada masing-masing hewan uji sebanyak 2 kali sehari. Pada hari kelima, diameter akhir lesi diukur menggunakan jangka sorong

HASIL

Rerata hasil pengukuran diameter lesi pada hari kelima menunjukkan terjadi penurunan diameter lesi pada tiap-tiap kelompok perlakuan.



Hasil uji analisa data menggunakan uji Nonparametrik *Kruskall-Wallis* dengan $p < 0.05$ menunjukkan signifikansi 0.001 yang berarti terdapat pengaruh ekstrak etanol kulit jeruk nipis (*Citrus aurantifolia* (Christm.) Swingle) terhadap penyembuhan ulkus traumatik pada *Rattus norvegicus* strain Wistar. Setelahnya, data dilakukan uji *Post Hoc Mann-Whitney* ($p < 0.05$). Hasil uji *Post Hoc* menggunakan uji *Mann-Whitney* menunjukkan bahwa perbedaan bermakna mulai terlihat pada kelompok penelitian konsentrasi 25%, 50% dan kontrol positif terhadap kelompok penelitian lain.

PEMBAHASAN

Fitoterapi merupakan suatu pemanfaatan tanaman, bagian tanaman, dan sediaan yang terbuat dari tanaman untuk pengobatan dan pencegahan penyakit¹³. Banyak senyawa murni yang berasal dari tumbuh-tumbuhan digunakan dalam obat karena kemungkinan besar bermanfaat atau memiliki relevansi toksikologi pada manusia. Obat yang berasal dari tumbuh-tumbuhan tersebut menjadi pilihan dengan memberikan terapi yang aman dan secara klinis menunjukkan keefektifan pada banyak instansi fitomedis spesifik¹².

Berdasar alasan tersebut peneliti merasa perlu untuk meneliti zat alternatif berbahan herbal yang dapat mengatasi masalah ulkus traumatik. Zat alternatif ini diharapkan mampu menjadi solusi yang aman dengan efek samping minimal karena berasal dari bahan yang bersifat alami. Peneliti kemudian tertarik pada kulit jeruk nipis yang murah, mudah didapat, dan memiliki kemampuan salah satunya sebagai zat antiinflamasi serta antioksidan. Kelompok kontrol positif merupakan kelompok penelitian dengan rerata tingkat kesembuhan tertinggi, sedangkan rerata terendah adalah kelompok kontrol negatif. Rerata tingkat kesembuhan meningkat bersamaan dengan peningkatan konsentrasi ekstrak kecuali pada konsentrasi 12,5% yang menunjukkan hasil yang berbeda. Kelompok lain dalam penelitian ini adalah kelompok ekstrak etanol kulit jeruk nipis. Jeruk nipis memiliki kemampuan bekerja sebagai zat anti inflamasi, antioksidan dan antibakteri yang diduga mampu membantu penyembuhan ulkus traumatik. Kemampuan yang dimiliki oleh bahan ini disebabkan adanya zat aktif berupa flavonoid, polymethoxylated flavones (PMFs), terpen limonoid, karoten dan pigmen beta cryptoxanthin, citral, serta minyak atsiri¹³. Zat-zat ini banyak terkandung dalam kulit buah dan biji jeruk nipis, namun kandungan teranyak terdapat pada kulit buah jeruk nipis¹⁴. Hasil uji *Kruskal-Wallis* menunjukkan signifikansi 0.001 ($p < 0.05$) yang berarti bahwa ekstrak etanol kulit jeruk nipis berpengaruh terhadap penyembuhan ulkus traumatik pada *Rattus norvegicus* strain Wistar. Hasil uji *Post Hoc Mann-Whitney* menunjukkan bahwa perbedaan bermakna mulai terlihat pada konsentrasi 25% dan peningkatan rerata kesembuhan meningkat pada konsentrasi 50%., sedangkan pada konsentrasi dibawah 25% serta pada kelompok control negatif tidak menunjukkan adanya perbedaan yang signifikan. Penelitian sebelumnya menyatakan bahwa ekstrak etanol kulit jeruk nipis memiliki daya hambat minimum terhadap *Candida albicans* pada konsentrasi 256 mg/ml¹⁵. Hasil yang berbeda didapatkan pada penelitian mengenai pengaruh ekstrak etanol kulit jeruk nipis terhadap penyembuhan ulkus traumatik yang dilakukan pada 24 hewan uji tikus Wistar. Hal ini disebabkan adanya perbedaan obyek penelitian, bahan ekstrak serta satuan dosis yang digunakan.

Berdasarkan hasil penelitian yang telah dilakukan, dapat diambil kesimpulan bahwa ekstrak etanol kulit jeruk nipis (*Citrus aurantifolia* (Christm.) Swingle) berpengaruh terhadap penyembuhan

ulkus traumatik pada *Rattus norvegicus* strain Wistar dengan konsentrasi efektif minimum adalah konsentrasi 25% dan mengalami peningkatan pada konsentrasi 50%.

DAFTAR PUSTAKA

1. Bakar, A., 2012, *Kedokteran Gigi Klinis Edisi Dua*, Jakarta, Quantum, 21.
2. Harty, F.J., Ogston, R., 2012, *Kamus Kedokteran Gigi*, Jakarta, EGC, 231.
3. Scully, C., Felix, D.H., 2005, *Oral medicine—update for dental practitioner: Aphthous and other common ulcers*, *BDJ*, 199 (5), 259-64.
4. Feely, J., 2008, *The OTC treatment clinic common condition and their treatment option*, *TM NPA Module*, 1-4.
5. Laskaris, G., 1994, *Color Atlas of Oral Disease*, New York, Thieme Medical Publisher Inc, 44-5.
6. Lewis, M.A.O., Lamey, P.J., 2012, *Tinjauan Klinis Penyakit Mulut*, Jakarta, Widya Medika, 47-8.
7. Regezi, J.A., Sciubba, J.J., Jordan, R.C.K., 2012, *Oral pathology : clinical pathologic correlations 6th Ed.*, St. Louis-Missoun Elsevier, 22-6.
8. Birnbaum, W., Dunne, S.M., 2012, *Diagnosis Kelainan dalam Mulut*, Jakarta, EGC, 29, 245-6.
9. Nogata, Y., Sakamoto, K., Shiratsuchi, H., Ishii, T., Yano, M., Ohta, H., 2006, *Flavonoid of Fruit Tissues of Citrus Species*, *Biosci Biothechnol Biochem*, 70 (1), 178-92.
10. Lizzo, M.R., Tundis, R., Bonesi, M., 2012, *Evaluation of Citrus aurantifolia Peel and Leaves Extract for Their Chemical Composition, Antioxidant, and Anti-Cholinesterase Activities*, *J Sci Food Agric*. 92(15), 2960-7.
11. Rathee, P., Chaudhary, H., Rathee, S., Rathee, D., Kumar, V., Kohli, K., 2009, *Mecchanism of action of flavonoids as anti-inflammatory agents: a review*, *Inflamm and allerg - Drug targets*, Bentham science publisher 8 (3), 229-35.
12. Mu'nim, A., Hanani, E., 2011, *Fitoterapi Dasar*, Jakarta, Dian Rakyat, 20.
13. Indah, S.Y., Supriyanto, B., 2013, *Keajaiban Kulit Buah : Tumpas Tuntas Penyakit*, Surabaya, Tibbun Media, 52-9.
14. Codoner-Franch, P., Valls-Belles, V., 2010, *Citrus as Functional Foods*, *Curr top in nutr res* 8 (4), 173-184.
15. Aibinu, I., Adenipekun, T., Adelowotan, T., Ogunsanya, T., Odugbemi, T., 2007, *Evaluation of the antimicrobial properties of different parts of citrus aurantifolia (lime fruit) as used locally*, *Afr.J.Trad.CAM* 4(2), 185-90.